Zur Kenntnis
des
histologischen Baues
der
Retina embryonaler Teleostier.

Inaugural-Dissertation
verfasst und
der hohen philosophischen Fakultät
der
Kgl. bayer. Friedrich-Alexanders-Universität zu Erlangen
zur
Erlangung der philosophischen Doktorwürde
vorgelegt von

Otto Aichel
aus Concepcion de Chile.

Tag der mündlichen Prüfung: 24. Juni 1896.

Erlangen 1896.
K. b. Hofbuchdruckerei von Aug. Vollrath.

Mit dem histologischen Bau der Retina erwachsener Teleostier befassten sich M. Schulze (I), W. Müller (II), Reich (III), Hannover (IV), Dennissenko (V), Retzius (VI) und W. Krausse (VII) unter Anwendung älterer Färbemethoden, eingehendere Befunde verdanken wir Ramon y Cajal (IX), der die Retina erwachsener Teleostier mit der Golgi-Cajal'schen Methode behandelte. Über die embryonale Retina der Teleostier liegen Befunde nach modernen Untersuchungsmethoden nicht vor, daher untersuchte ich die embryonale Retina von Salmo salvelinus, Trutta fario und Corregonus Warthmanni nach der von mir (X) angegebenen Modifikation der Golgi-Cajal'schen Methode, mit der ich eine Reihe günstiger Resultate erzielte.

Die von mir behandelten Embryonen waren nahe daran auszuschlüpfen, und besassen in diesem Fall ein Alter von 45 bis 55 Tagen.

Bevor ich auf den feineren, histologischen Bau näher eingehe, will ich in Kürze über die Schichten der Retina wie sie sich bei meinen Embryonen zeigen, einige Worte sagen.

Tingiert man die Retina mit gewöhnlichen Färbemitteln, so gewinnt man die Ansicht, dass sämtliche Schichten, welche R. y Cajal beider Retina erwachsener Teleostier beschreibt, schon vollkommen ausgebildet sind, erst die Behandlung mit der Chromsilbermethode lehrt, dass nur drei Schichten in ihren Lagen- und Grössenverhältnissen der Retina erwachsener Objekte

entsprechen, nämlich die Opticusfaserschicht, die Schicht der Ganglienzellen, und die innere molekuläre Schicht. Dagegen beobachtete man, dass die innere Körnerschicht weitaus den grössten Teil der Retina einnimmt, indem sie $2^1/_2$mal so dick ist, als die innere molekuläre Schicht; andererseits nimmt die äussere Körnerschicht nur einen sehr schmalen Streifen ein, und fehlt die Schicht der Stäbchen und Zapfen vollständig.

Wir unterscheiden also in der Retina embryonaler Teleostier folgende Schichten:

I. Opticusfaserschicht (Fig. V. A.)
II. Ganglienzellenschicht (Fig. V. B.)
III. Innere molekuläre Schicht (Fig. V. C.)
IV. Innere Körnerschicht (Fig. V. D.)
V. Äussere Körnerschicht (Fig. V. E.)

Obwohl die drei letztgenannten Schichten die für sie charakteristischen Elemente entweder nicht allein oder gar nicht enthalten, worauf ich später näher eingehen werde, so ist es doch der Orientierung wegen am Platze, die beim erwachsenen Tiere üblichen Benennungen zu belassen.

Ich beginne die Klarlegung des histologischen Baues der Retina embryonaler Teleostier mit der Schicht der Opticusfasern. Diesselbe imprägniert sich mit der Chromsilbermethode sehr gut, und lassen sich in derselben die von den Ganglienzellen ausgehenden Opticusfasern häufig weit in den Nervus opticus hinein verfolgen. Während beim erwachsenen Tier nach den Angaben R. y Cajals sich mehrere Opticusfasern zu einem Bündel vereinigen, in dem die einzelnen Fibrillen deutlich erkennbar sind, so verläuft in dem von mir behandelten Stadium noch jede Faser isoliert, und könnte ich solche bis zur Kreuzung der beiden Nervi optici verfolgen. Die einzelne Faser zeigt starke varicöse Anschwellungen,

und kann ihren Ursprung in der Retina entweder vom Zellleib einer Ganglienzelle selbst, oder von einem dendritischen Fortsatz derselben (Fig. I Zelle 0) nehmen.

Im Gegensatz zu diesen centripetal leitenden Opticusfasern, giebt es in der Retina der Teleostier auch centrifugale Fasern, welche ihren Ursprung im tectum loborum opticorum besitzen. Diese Fasern wurden zuerst von R. y Cajal beobachtet, jedoch konnte er über die Endigungsweise derselben keine Aufklärung erhalten. In meinen Präparten färbten sich dieselben sehr klar. Sie zeigen äusserlich keine Verschiedenheit von den centripetalleitenden Opticusfasern. Es konnte eruiert werden, dass dieselben zweierlei Endigungsarten besitzen und zwar lösen sie sich entweder, nachdem die Faser die Schicht der Opticusfasern durchschritten hat, in ein feines korbartig angeordnetes Geflecht feinster Fasern auf, das mit den Fortsätzen diffuser amakriner Zellen in Contact zu treten scheint (Fig. V. d), oder sie durchschreiten die ganze innere plexiforme Schicht, um sich an der Grenze derselben, soweit aus einem Querschnitt geschlossen werden kann, T-förmig zu teilen, und somit zwei horizontal verlaufende Fasern zu entsenden, welche varicös sind und allmählich dünner werdend nach weit zu verfolgendem Verlaufe frei enden. (Fig. V. e)

Ganglienzellen.

Von allen nerveusen zelligen Elementen sind die Ganglienzellen in der von mir untersuchten Retina weitaus am weitesten in der Entwicklung vorangeschritten. Es lassen sich unter ihnen sämtliche von Cajal bei erwachsen Knochenfischen beschriebenen Zellformen nachweisen, mit Ausnahme der von ihm als Ganglienzellen der fünften Unterschicht bezeichneten Zellen mit horizontal verlaufenden Fortsätzen. Schon beim erwachsenen Teleostier ist diese Schicht im Vergleich zu höheren Wirbeltieren ausserordentlich schwach ausgebildet, in meinem Stadium konnte dieselbe überhaupt

nicht wahr genommen werden. Eine Reihe von Zellformen, welche Cajal nicht beschreibt, beobachtete ich beim Embryo, ein Resultat, das wohl auf meine für die Imprägnation ausserordentlich günstigen Objekte zurückzuführen ist. — Ich unterscheide in der embryonalen Retina folgende Arten von Ganglienzellen:

1) Einschichtige Ganglienzellen, d. h. Zellen, welche sich an der Bildung nur einer Unterschicht der inneren molekulären Schicht der Retina beteiligen.
2) Mehrschichtige Ganglienzellen, d. h. Zellen, welche sich an der Bildung verschiedener Unterschichten zugleich beteiligen.
3) Diffuse Ganglienzellen, d. h. Zellen, deren Fortsätze unregelmässig in der innern plaxiformen Schicht gelagert sind, ohne Neigung zu zeigen, sich in die eine oder die andere Unterschicht zu begeben.
4) Embryonal verschobene Ganglienzellen, d. h. Zellen, welche ihren in der Retina des erwachsenen Tieres bestimmten Ruhepunkt noch nicht erreicht haben, sondern noch in anderen Schichten anzutreffen sind.

Von den einschichtigen Ganglienzellen imprägnieren sich in der embryonalen Teleostierretina am häufigsten Zellen mit birnförmigen Zellleib von dem abgesehen von dem Neuriten, der Opticusfaser, ein Fortsatz entspringt, von dessen Ende senkrecht zu ihm, gestellte radiär angeordnete Fasern ihren Ursprung nehmen, welche oft leicht geschlängelt sind, und auch kleine Nebenästchen besitzen können. Der Hauptfortsatz dendritischer Natur kann kürzer oder länger sein, was von der Entfernung des Zellleibes von der Unterschicht, an der sich die Zelle beteiligt, abhängt. Die horizontalen Verästelungen solcher Zellen beobachtet man in der zweiten, dritten und vierten Unterschicht

gelagert. In Fig. I findet man solche Zellen bezeichnet mit a, b, c, d, e und f. Zelle d besitzt einen kräftigeren, allmählich sich verjüngenden Fortsatz, und weist einen moosartigen Besatz auf. Die Horizontalfasern der Zellen d, e und f sind kürzer als bei den Zellen a, b und c, und zeigen mehr oder minder starke moosartige Auflagerungen.

Ausserdem beobachtete ich zu dieser Klasse zurechnende einschichtige Ganglienzellen, deren Zellleib unregelmässigere Contouren aufweist, und dessen Verzweigungen der vierten Unterschicht angehört. Diese Zellformen fand R. y Cajal beim erwachsenen Tiere nicht. (Fig. I, Zelle g, h und i.)

Eine zweite Art einschichtiger Ganglienzellen repräsentieren die Zellen k, l und m der gleichen Figur. Sie besitzen einen birn- oder eiförmigen Zellleib, welcher bei denjenigen Zellen, die sich an der Bilduug der ersten Unterschicht beteiligen, am grössten ist. (Zelle k und l der Fig. I.) Oft beobachtet man auch, dass der Übergang vom Zellleib zum dendritischen Fortsatz so wenig ausgeprägt ist, dass beide zusammen eine keulenähnliche Form bilden. (Zelle l in Fig. I.) Der dendritische Fortsatz teilt sich in mehr oder weniger grosser Entfernung vom Zellkörper gabelförmig, und kann jede dieser beiden neuen Fasern eine weitere Teilung eingehen. Sobald die Fasern die für sie bestimmte Unterschicht erreicht haben, zerfallen sie in der oben beschriebenen Weise in horizontale, meist leicht geschlängelte Fasern. Solche Zellen beteiligen sich an der Bildung der ersten, zweiten und dritten Unterschicht.

Was die mehrschichtigen Ganglienzellen anbetrifft, so beschreibt R. y Cajal in der Retina erwachsener Teleostier zwei Arten, Zellen mit einem Zellleib von mittlerer Grösse und solche mit kleinem Zellleib. Bei meinen Objekten konnte ich mehrschichtige

Zellen, welche denen Cajals entsprächen, nicht auffinden, dagegen beobachtete ich eine bisher nicht beschriebene Form mehrschichtiger Ganglienzellen. Sie ist dargestellt durch die Zelle n_I in Fig. I. Von dem grossen eiförmigen Zellleib entspringen zwei kräftige Fortsätze, welche glatte, äusserst zarte, weithin zu verfolgende dendritische Fasern in die erste und zweite Unterschicht senden. Diese Zelle hat die grösste Flächenausdehnung aller Ganglienzellen.

Von den diffusen Ganglienzellen beschreibt R. y Cajal nur zwei Arten und giebt an, seine Studien hierber seien noch nicht abgeschlossen.

Meine Präparate enthalten die verschiedensten Formen diffuser Ganglienzellen. Diese Zellgattung ist in der Retina embryonaler Teleostier ausserordentlich häufig. Dargestellt sind solche Zellen in Fig. I. Durch die Zellen o, p, q, q_I, r, s und t. Der Zellkörper dieser Zellen ist meist von länglicher, unregelmässiger Gestalt. Auffallend ist der Zellleib der Zelle p, der den Eindruck hervorruft, als handelte es sich um einen doppelten Zellleib, es wird sich hier jedoch nur um eine eigentümliche Gestaltung handeln, welche auf Eindrücke anderer neben ihr gelagerter Ganglienzellen zurückgeführt werden muss. Es kamen Zellen zur Beobachtung, von deren Zellleib ein Fortsatz seinen Ursprung nimmt, der knopfartig endet (Fig. I. Zelle 9) und dann eine Reihe feinster Fasern entsendet, welche korbartig angeordnet sind; diese erreichen die äussere Grenze der inneren molekulären Schicht. Weit häufiger jedoch sind diffuse Ganglienzellen, welche zwei bis vier Hauptfortsätze besitzen, welche sich auflösend der Zelle den Charakter einer diffusen geben. Die feinsten dendritischen Verzweigungen dieser Zellen können die erste Unterschicht erreichen (Zelle o und p der Fig. I und Zelle F. der Fig. V), aber auch schon vorher ihr Ende erreichen (Zelle r, s und t der Fig. I). Eine besondere

Stellung unter den diffusen Zellen nimmt die Zelle u der Fig. I ein, dieselbe hat nämlich zwei Fortsätze, von denen der eine mit seinen Verzweigungen die äussere Grenze der inneren plaxiformen Schicht erreicht, während der andere seine Verzweigungen zwischen die dritte und vierte Unterschicht entsendet. Die Zelle macht also den Eindruck einer mehrschichtig diffusen Ganglienzelle. Da in der Retina erwachsener Teleostier derartige Zellen nicht aufgefunden wurden, so muss die Frage noch offen gelassen werden, ob es sich hier um ein embryonales Gebilde, oder um eine neue Art von Ganglienzellen handelt.

Embryonal verschobene Ganglienzellen finden sich in der Retina des von mir behandelten Stadiums embryonaler Teleostier noch fast im ganzen Bereich der Retina. So liegen die mit a und b bezeichneten Zellen der Fig. V dicht an der inneren Grenze der äusseren Körnerschicht. Diese beiden Zellen sind ihrer Form nach identisch mit der Zelle g der Fig. I. Am häufigsten trifft man in meinem Stadium die embryonal verschobenen Ganglienzellen in den Unterschichten der inneren plexiformen Schicht. Von Zellen, welche ich noch zwischen der ersten und zweiten Unterschicht verlagert angetroffen habe, habe ich einige in Fig. I als Zellen v, w, x, y, z und α gezeichnet. Die Form des Zellleibes und die Art der Verzweigung der Dendriten, veranlasst zum Vergleich dieser Zellen mit denjenigen, welche ihren definitiven Bestimmungsort schon erreicht haben. So entspricht die Zelle v dem durch die Zellen a, b und c dargestellten Zelltypus, die Zelle w dem Typus der Zelle d. Dass sich die Zellen x, y und z während des Verschiebungsprozesses in die Schicht der Ganglienzellen zu diffusen Ganglienzellen ausbilden werden, leuchtet ihrem Charakter nach zu urteilen, sofort ein. Einen interessanten Befund stellt die Zelle α dar, von deren Zellleib seitlich varicöse

Fortsätze entspringen. Sie ist nämlich identisch in ihrer Form und Verzweigungsart mit denjenigen Zellen, welche in der Retina des erwachsenen Tieres die Ganglienzellen der fünften Unterschicht bilden. Wie schon erwähnt, fehlt in meinem Stadium diese Unterschicht noch. Zwischen der zweiten und dritten Unterschicht liegt die Zelle β, und zwischen der dritten und vierten die Zelle γ. Erstere ist durch die Eigentümlichkeit ausgezeichnet, mit der der Neusit entspringt, derselbe nimmt seinen Ursprung an der nach aussen liegenden Basis des Zellkörpers durch eine an der Peripherie des Zellleibes gelegenen kugeligen Anschwellung.

Wir sehen, dass von den Ganglienzellen der grösste Teil schon seine definitive Form und Lage besitzt, während wenige als noch im embryonalen Zustande befindlich bezeichnet werden müssen. Umgekehrt ist das Verhältnis bei den amakrinen Zellen oder Spongioblasten von W. Müller, welche ein Bild geben, das von dem des Erwachsenen weit verschieden ist.

Amakrine Zellen.

Ramon y Cajal unterscheidet zwei Arten amakriner Zellen, schichtenbildende und diffuse. Beide Zellgattungen sind bei Teleostierembryonen meines Stadiums zu beobachten, ausserdem aber konnte ich noch eine Reihe von Zellarten unterscheiden, welche bisher nicht beschrieben wurden, und das Gesamtbild der amakrinen Zellen wesentlich komplizierter gestalten. Wir teilen die amakrinen Zellen ein in:

1. Einschichtige amakrine Zellen, d. h. amakrine Zellen, welche mit horizontalen dendritischen Verästelungen nur in einer Unterschicht der inneren molekulären Schicht mit Ganglienzellen in Kontakt treten.

2. Mehrschichtige amakrine Zellen, d. h. Zellen, welche zugleich in mehreren Unterschichten mit den

horizontalen dendritischen Verästelungen Schichten bildender Ganglienzellen in Kontakt treten.

3. Diffuse amakrine Zellen, d. h. Zellen, welche mit ihren Fortsätzen keine Schichten bildend, die ganze innere molekuläre Schicht oder einen Teil derselben diffus durchziehen.

4. Amakrine Zellen, welche gleichzeitig den Charakter einer diffusen und den einer schichtenbildenden besitzen.

Was die einschichtigen amakrinen Zellen anbelangt, so unterscheidet Ramon y Cajal für jede Unterschicht der inneren molekulären Schicht eine oder mehr charakteristische Zellformen, eine Einteilung, die beim Embryo nicht durchzuführen ist, da von den amakrinen Zellen nur ein verschwindend kleiner Teil sich an der Stelle befindet, welche den Zellen in der am Ende der Entwicklung stehenden Retina zukommt. Ich werde daher bei der Beschreibung der amakrinen Zellen so vorgehen, dass ich die Zelltypen hervorhebe und bei diesen angebe, in welcher Beziehung sie zu den Schichten stehen, so wie, so weit es möglich ist, welchen Zellen beim erwachsenen Tiere sie entsprechen. Betrachten wir zunächst die Zellen a, b und c der Fig. II, so sehen wir, dass der Zellleib derselben in der inneren Körnerschicht dicht an der inneren Grenze derselben gelagert ist, und nur horizontale Fortsätze besitzt, welche in der ersten Unterschicht der inneren plexiformen Schicht sich erstrecken. Die gleiche Zellart fand auch Cajal in der ausgewachsenen Retina in der gleichen Lage vor, nur sind die Fortsätze in der entwickelten Retina auf grössere Dimensionen erstreckt, eine Differenz, die in der Jugend, der von mir behandelten Objekte ihre Erklärung finden dürfte. Zelle d der gleichen Figur fällt auf durch den verhältnismässig grossen plumpen Zellleib, der einen allmählich sich verjüngenden Fortsatz besitzt. Der Zellkörper dieser

Zellart wird in allen Teilen der inneren Körnerschicht aufgefunden, und ist der Fortsatz dementsprechend kürzer oder länger. Am Endpunkt des Fortsatzes sitzen zahlreiche radiär gestellte Fasern von nicht ganz geradem Verlauf auf, welche beim Embryo sich an der Bildung der ersten Unterschicht beteiligen, beim ausgewachsenen Tier liegen die horizontalen Fasern in der fünften Unterschicht, und ist dementsprechend natürlich auch der Zellleib weiter nach innen gerückt; er hat in der Retina des Erwachsenen an der inneren Grenze der inneren Körnerschicht seinen Sitz. Auch an dieser Zelle sind die horizontalen Fasern nicht so stark ausgebildet wie bei der gleichen Zellart in der entwickelten Retina.

Der Zelle d sehen in ihrem Bau die Zellen e, f und g ähnlich, doch sind sie viel zierlicher, der Zellkörper ist kleiner, meist ei- oder birnförmig, der Hauptfortsatz dünner und kürzer, und die horizontalen Fasern stets zarter, aber zahlreicher. Letztere beteiligen sich in der embryonalen Retina an der ersten, zweiten und dritten Unterschicht, und liegt danach der Zellleib in der inneren Körnerschicht, an der inneren Grenze derselben, oder in der inneren plexiformen Schicht (Zelle g). In ihrem Bau zeigen diese Zellen grosse Ähnlichkeit mit einem gewissen Typus von Ganglienzellen, den ich in der embryonalen Teleostierretina nachgewiesen habe, und in Fig. I durch die Zellen a, b und c repräsentiert wird. Wie diese, kommt auch der eben besprochene Typus einschichtiger, amakriner Zellen die stärkste Neigung zu, sich mit Chromsilber tingieren.

Ähnlichkeit mit diesen Zellen besitzen auch die Zellen h und i der gleichen Figur, deren Horizontalfasern in der ersten und zweiten Unterschicht aufgefunden werden. Sie unterscheiden sich von den Zellen e, f und g nur durch die in der Flächenausdehnung weit vorangeschrittenen horizontal verlaufenden Fasern. Solche

Zellen existieren beim Erwachsenen nach Cajal für die zweite, dritte und vierte Unterschicht.

Im allgemeinen tragen die Zellen i und k ebenfalls den Charakter der bisher beschriebenen Zellen, d. h. der Zellkörper besitzt einen Hauptfortsatz, welchem radiär angeordnete geschlängelte, nicht varicöse horizontale Fasern aufsitzen. Der Zellleib der Zelle i ist gross und ebenso der Fortsatz derselben kräftig, der Zellkörper der Zelle k dagegen länglicher gestaltet und ebenfalls mit einem sehr langen kräftigen Fortsatz versehen. Die auf weite Strecken zu verfolgenden Fortsätze, die sich an Unterschichten beteiligen, gehören bei Zelle j der zweiten Unterschicht an, während die Horizontalfasern der Zelle k in der Schicht der Ganglienzellen liegen, und zwischen den Zellkörpern der Ganglienzellen ihren Verlauf nehmen. Dieses deutet wohl darauf hin, dass die beim erwachsenen Tier vorhandene fünfte Unterschicht sich zu differenzieren im Begriff ist, und werden die horizontalen Fasern dieser Zellart zunächst an der Bildung derselben sich beteiligen, was beim Erwachsenen thatsächlich der Fall ist.

Unter den einschichtigen, amakrinen Zellen müssen wir ferner eine Gattung hervorheben, die dem eben besprochenen Typus nahe verwandt ist, sich aber dadurch auszeichnet, dass der vom Zellleib entspringende Fortsatz sich, bevor er die Unterschicht errreicht, für welche seine horizontalen Fasern bestimmt sind, gabelich teilt, und demnach zwei Punkte vorhanden sind, zur Lieferung horizontaler Fasern. Letztere können kleinere (siehe Zelle O der Fig. I) oder grössere (siehe Zelle m und n der gleichen Fig.) Dimensionen einnehmen. Solche Zellen giebt es in der embryonalen Retina für die dritte und vierte Unterschicht. Oft fehlt bei diesen Zellen die Verästelung in die Unterschichten hinein ganz und gar, dagegen beobachtet man, dass die Fortsätze mit einer knötchenartigen Anschwellung versehen sind.

(Zelle p der Fig. II und Zelle e der Fig. V.) Es handelt sich hier wohl um spezifisch embryonale Befunde.

Die Zahl der einschichtigen amakrinen Zellen wird noch durch eine Gattung vervollkommnet, welche sich in folgenden Punkten von den bisher behandelten unterscheidet. Der Zellleib hat keine charakteristische Form, sondern kann kugelig, birnförmig, ei- oder zapfenförmig sein; von ihm entspringt ein kurzer kräftiger Fortsatz, der mit einer ziemlich gut ausgebildeten Anschwellung endigt. Dieser sitzen wiederum eine Anzahl knötchenartiger Auswucherungen auf, von welchen senkrecht zum Hauptfortsatz gestellte radiäre Fasern ausgehen, die niemals geschlängelt sind. Charakteristisch ist, dass sie stets sehr varicös sind, und immer mit einer deutlichen Anschwellung endigen. Diese Eigenschaften kamen den bisher beschriebenen einschichtigen amakrinen Zellen nicht zu. Eine ähnliche Zelle fand R. y Cajal bei Box salpa; doch fehlen die knopfartigen Endigungen der Radiärfasern, wohl aber scheint dies bei einer ähnlichen Zellgattung, die Ramon y Cajal in der Retina der Eidechse und des Hühnchens auffand, der Fall zu sein. Gezeichnet habe ich eine solche Zelle als Fig. IV. Soweit ich aus meinen Präparaten ersehen konnte, nahmen diese Zellen entweder an der Bildung der ersten, zweiten oder dritten Unterschicht Anteil. Interessant ist die Beobachtung, dass sich in dem von mir behandelten Stadium Zellen von diesem Typus in den verschiedensten Grössen vorfinden. Fig. IV stellt eine kleine Zelle dieser Gattung dar, doch konstatierte ich alle möglichen Grössen zwischen dieser nnd der als Fig. III gezeichneten Zelle. Ein auf Schnitten durch die Retina oft zu beobachtendes strahlenförmiges Bild, das von Cajal (VIII. Taf. II Fig. IV) zuerst beobachtet wurde und zwar bei Batrachiern, rührt, wie ich dieses des öfteren konstatieren konnte, von diesen Zellen her. Cajal ist der Ansicht, dasselbe entstamme amakrinen Zellen, welche der von mir in Fig. II als Zelle d gezeichneten Zelle entsprechen.

Ich machte öfters die sehr eigentümliche Beobachtung, jedoch nur bei der letztbeschriebenen Art einschichtiger amakriner Zellen, dass dieselben auch in umgekehrter Lagerung vorkommen, d. h. der Zellleib liegt nach innen den Ganglienzellen zugewandt und der Fortsatz mit den Horizontalfasern der Schicht der inneren Körner zu. Gezeichnet habe ich eine solche Zelle in Fig. II als Zelle e_I. Es ist ausgeschlossen, dass es sich in diesem Fall um Ganglienzellen handelt, da ein Neurit nie zur Beobachtung kam, auch derartig gestaltete Ganglienzellen weder Teleostiern noch anderen höheren Wirbeltieren vorkommen. Durch die Lagerung der Zelle neige ich dazu, sie in Beziehung auf ihre funktionelle Bedeutung denjenigen „Zellen der inneren plexiformen Schicht" gleichzustellen, welche Nagel (XI), H. Müller (XII), Ritter (XIII), Golgi und Manfred (XIV), und Borysiekiewics (XV) bei höheren Wirbeltieren, Cajal (IX), bei Teleostiern, auffand.

Was nun die mehrschichtigen amakrinen Zellen anbelangt, so beobachtet Cajal Zellen mit riesigem oder auch recht grossem Bau halbmondförmigen Zellkörper, die nur an zwei verschiedenen Unterschichten sich durch ihre Fortsätze beteiligen. Die von Cajal gezeichnete Zelle entspricht etwa der Zelle x und s meiner Fig. II, wenn die von mir beobachteten auch ungleich zierlicher gebaut sind. In der embryonalen Retina, die ich behandelte, finden sich auch beim Erwachsenen nicht nachgewiesene Zellarten, so dass ich dieselben in zweischichtige und mehrschichtige amakrine Zellen gruppiere.

Die ersteren werden versinnlicht durch die Zellen q, s, t und u der Fig. II. Sie besitzen einen eiförmigen Zellleib, von dem entweder zwei Fortsätze (Zelle q) ihren Ursprung nehmen, von welchen jeder eine verschiedene Unterschicht mit Fasern versorgt, oder die Zelle besitzt nur einen Hauptfortsatz, von dem aus zwei

verschiedene Unterschichten durch radiär gestellte, leicht geschlängelte Fasern versorgt werden. (Zelle s und t.) Man ersieht, dass von diesen Zellen sämtliche Unterschichten mit ihren horizontalen Fasern bedacht sind. Einen eigenartigen Bau besitzt die Zelle u. Der Hauptfortsatz derselben biegt direkt in die erste Unterschicht der inneren plexiformen Schicht und besitzt kurze Nebenästchen; derselbe giebt in seinem Verlauf eine Faser nach innen ab, die knopfartig in der Höhe der vierten Unterschicht endet, und merkwürdigerweise auch eine nach aussen, die nach kurzem Verlauf in der inneren Körnerschicht mit einer kleinen gabeligen Teilung endigt. Welche Bedeutung diesem bisher einzig dastehenden Befunde, der übrigens auch bei den diffusen amakrinen Zellen, worauf ich später zurükkommen werde, vorkommt, beizumessen ist, kann nicht abgesehen werden. Hier erwähnen möchte ich auch eine Zelle, welche durch Zeichnung als Zelle v in Fig. II versinnlicht wird. Der birnförmige Zellleib liegt an der äusseren Grenze der inneren plexiformen Schicht und entsendet einen Fortsatz nach innen, dem an der dritten Unterschicht angelangt, wenige horizontale in dieser verlaufende Fasern aufsitzen, sodann biegt auch er horizontal gerichtet um, und konnte in seinem Verlauf der vierten Unterschicht sich nähernd auf einer weiten Strecke verfolgt werden, die Endigungsart des Fortsatzes blieb jedoch unerniert. Jedenfalls handelt es sich aber auch in diesem Falle um eine zweischichtig amakrine Zelle.

Die Zellen w und x stellen dreischichtige bei ausgewachsenen Teleostiere noch nicht beobachtete Zellen dar. Den einfachsten Bau zeigt die mit w bezeichnete Zellen, von dem eiförmigen Zellleib, der an der äusseren Grenze der inneren plexiformen Schicht gelegen ist, entspringen drei Fasern, die erste in horizontaler Richtung für die erste Unterschicht, die zweite in schräger Richtung zur dritten Unterschicht, und die dritte leicht schräg

zur vierten Unterschicht, in welche sie Horizontalfasern abgiebt. Weit komplicierteren Bau weist die Zelle x auf.

Von dem kleinen birnförmigen Zellkörper nimmt ein Fortsatz seinen Ursprung, der in die erste Unterschicht gelangt, sich teilt, um zwei lange varicöse Fasern für diese zu bilden. Jede dieser Fasern giebt zahlreiche feine Fasern für die zweite und dritte Unterschicht ab, die meist mit einer kleinen knötchenartigen Anschwellung endigen.

Ich komme nun zu den diffusen amakrinen Zellen.

Ich konnte in der Retina der Teleostierembryonen, welche mir zur Verfügung standen, nur solche beobachten die einen einzigen Fortsatz besitzen, der sich nach sehr kurzem oder längerem Verlauf in sehr zahlreiche korbartig angeordnete Fasern auflöst. Sie entsprechen denen von Cajal in der Retina erwachsener Teleostier aufgefundenen vollständig und sind in Fig. II als Zellen y, z, α, β und γ dargestellt. Der Fortsatz der Zelle ist des öfteren geteilt, (Zelle γ) und besitzt die Zelle dann diffus verlaufende Faserkomplexe. In seltenen Fällen konnte bemerkt werden, dass Fasern knopfartig endigen. (Zelle δ). Diese Zelle besitzt noch eine weitere Eigentümlichkeit, es entspringt nämlich von einer der diffus verlaufenden Fäserchen, eine zarte Faser, welche in ihrem Verlauf nach aussen umbiegt (Faser *E*). Sie besitzt eine Anschwellung, deren Bedeutung bisher unerklärlich ist.

Trotz aller Bemühungen gelang es mir nicht die Endigungweise dieser Faser kennen zu lernen. Es entspricht dieser Befund dem schon oben bei der Stelle u erwähnten.

Die Zelle l der Fig. II. weist auf den ersten Blick den Eindruck einer diffussen, doch glaube ich, dass diese Zelle embryonalen Charakter trägt und sich durch Auswachsen des Stieles zu einer Schichtenzelle, wie sie durch die Zelle i der gleichen Figur dargestellt wird,

umbilden wird, analog dem Verhalten der Zellen im Spinalganglion.

Die Zelle v möchte ich als eine zugleich schichtenbildende und diffuse amakrine Zelle bezeichnen. Da sie einerseits sich an der Bildung der ersten Unterschicht durch horizontal verlaufende Fasern beteiligt, andererseits aber der Fortsatz sich in diffus verlaufende Fasern auflöst. Diese Zellgattung kam des öfteren zur Beobachtung.

Die bipolaren Zellen.

Abgesehen von den Endigungen der centrifugalen Opticusfasern, welche schon oben beschrieben wurden, und dem Ineinandergreifen der freien Endigungen der Ganglienzellen und der amakrinen Zellen, kompliciert die innere reticuläre Schicht um ein bedeutendes noch die Endigung der bipolaren Zellen, zu denen ich übergehe. Während bei den erwachsenen Teleostiern mit Schärfe die bipolaren Zellen in zwei Arten zerfallen, nämlich in solche, die für Stäbchen und solche, welche für Zapfen bestimmt sind, ist es in der Retina embryonaler Teleostier nicht möglich diesen Unterschied zu erkennen, wir müssen uns daher damit begnügen ein Bild zu entwerfen, welche Form und Lagedifferenzen unter den bipolaren Zellen zu Tage treten. Die in der Retina embryonaler Teleostier meines Stadiums vorkommenden bipolaren Zellen habe ich in Figur V. gezeichnet, und mit den Buchstaben g, h, i, k, l, m, n, o und p bezeichnet. Der Zellleib, der in der inneren Körnerschicht gelegen ist, hat sehr verschiedene Lagerung innerhalb derselben, auch ist Grösse und Form sehr variabel. Die Lage der Endigung des äusseren Fortsatzes wird meistens an der äusseren Grenze der inneren Körnerschicht aufgefunden, bei wenigen Zellen jedoch nimmt man wahr, dass sie sich von der äusseren Grenze genannter Schicht entfernt (Zelle h und i), ein Zeichen, dass die äussere molekuläre Schicht im Begriff ist, sich

zwischen der in meinem Stadium nur vorhandenen inneren und äusseren Körnerschicht zu differencieren.

Die Art der Endigungsweise des äusseren Fortsatzes ist in dem sich entwickelnden Stadiums der bipolaren Zellen, das vor uns liegt, eine verschiedene. Man beobachtet häufig einen einfachen Knoten (Zelle n) oft zwei Knoten (Zelle o und p) und endlich horizontale radiärgestellte, leicht geschlängelte Verzweigungen, die verschieden grosse Flächenausdehnungen erreichen können. (Zelle k, l, m und n). Die Endigungen des inneren Fortsatzes liegen stets in der inneren molekularen Schicht, und stellen dieselbe meistens eine einfache knopfartige Verdickung dar, welche in manchen kelchartige Form annimmt (Zelle g und n). Nur in äusserst seltenen Fällen beobachtete ich, dass dieselbe die Schicht der Ganglienzellen erreichte (Zelle g). Der einfachen knopfartigen Endigung sitzt des öfteren noch eine feine dünne Fortsetzung der Faser auf, die ebenfalls mit einer Anschwellung endigt. (Zelle k und m.) Schliesslich konstatierte ich noch eine Endigungsweise bipolarer Zellen, welche bisher nicht bekannt geworden ist, und der besonderes Interesse fraglos zugemessen werden muss.

Es handelt sich hier um eine körbchenartige Verzweigung (Zelle h), die auch doppelt (Endigungsweise g) oder dreifach (Endigungsweise r) vorkommt. Dieser Befund muss zunächst als Eigentümlichkeit des Salmoniden hingestellt werden. Es ist schon des öfteren auf die homologen Befunde im Kleinhirn einerseits und andererseits in der Retina hingewiesen worden. Kein Befund dürfte so in die Augen springend sein wie die Ähnlichkeit zwischen der Endigungsweise der Sternzellen des Kleinhirns und dieser bipolaren Zellen.

Einen Unterschied zwischen bipolaren Zellen und Landold'schen Keulen zu machen, ist in dem von mir behandelten Stadium nicht möglich.

Sehzellen.

Was die Sehzellen anbelangt, so führten meine Untersuchungen zu dem Resultat, dass dieselben in dem von mir behandelten Stadium noch nicht differenciert sind, zwar zeigen sich, zumal bei Präparaten, welche mit gewöhnlichen Färbemethoden behandelt sind Gebilde, welche als solche angesehen werden müssen, doch zeigt sich Behandlung mit der Golgi-Cajalschen Methode, dass es sich hier in diesem Falle nur um die Füsse der Müllerschen Stückfasern handelt. Da ich in etwa 2000 gut tingierten Schnitten nicht eine Zelle fand, die als eine Sehzelle betrachtet werden dürfte, so halte ich die Existenz derselben in diesem Stadium für ausgeschlossen. Täuschungen sind zwar leicht möglich, wenn man Gebilde betrachtet, wie sie die in Fig. V. mit v, w und x bezeichneten Stäbchen darstellen, wirft man jedoch einen Blick auf die mit s, t und u bezeichneten Müllerschen Stützfasern, so erhellt, dass sie Füsse der Müllerschen Stützfasern sind, bei welchen der Zellkörper und die Fortsätze nicht tingiert sind. Auch muss man sich vergegenwärtigen, dass die Linie F, in der die Endigung der Müllerschen Stützfasern gelegen ist, die Liniea limitems externa darstellt, innerhalb deren Stäbchen und Zapfen nicht gelegen sein können.

Müllersche Stützfasern.

Die Müllerschen Stützfasern sind in dem von mir bearbeiteten, sehr jugendlichen Stadium von sehr einfacher Form, wie sie die Zellen s, t und u aufweisen. Bemerkenswert ist eine stets an der äusseren Grenze der inneren Körnerschicht zur Beobachtung kommende Knickung.

Endlich möchte ich noch auf eine Zellgattung aufmerksam machen, die ich zu beobachten Gelegenheit hatte. Der Zellkörper derselben liegt in der inneren

Körnerschicht und ist spindelförmig. Der innere Fortsatz dieser Zelle (Zelle y der Fig. V) löst sich in der inneren molekulären Schicht in ein feines Telodendrin auf, der äussere stellt eine sehr feine geschlängelte Faser, deren Endigung nicht wahrgenommen wurde. Vielleicht handelt es sich hier um eine amakrine Zelle mit rücklaufendem Fortsatz entsprechend der Zellen ε der Fig. II.

Fassen wir die Resultate meiner Arbeit zusammen, so kommen wir zu folgendem Ergebnis:

I. In der Retina von Teleostierembryonen des Stadiums, welches ich bearbeitete, sind folgende Schichten differenciert:

I. Opticusfaserschicht.
II. Ganglienzellenschicht.
III. Innere molekuläre Schicht.
IV. Innere Körnerschicht.
V. Äussere Körnerschicht.

II. Die Schichten der Sehzellen und die äussere molekulare Schicht sind noch nicht ausgebildet.

III. Es konnte die Endigungsweise der centrifugalen Opticusfasern nachgewiesen werden, welche mindestens zwei Arten aufweisen.

IV. Während bei dem erwachsenen Teleostier mehrere Neuriten der Ganglienzellen ein Bündel des Nervus opticus bilden, ist dieses beim Embryo nicht der Fall, sondern verlaufen dieselben noch isoliert und konnten als solche bis zur Kreuzung der Nervi optici verfolgt werden.

V. Es wurden 4 Arten von Ganglienzellen nachgewiesen, und zwar:

1. Einschichtige Ganglienzellen.
2. Mehrschichtige Ganglienzellen.
3. Diffusse Ganglienzellen.
4. Embryonal verschobene Ganglienzellen.

VI. Unter den einschichtigen Ganglienzellen wurden verschiedene noch nicht bekannte Typen nachgewiesen.

VII. Von den mehrschichtigen Ganglienzellen imprägnierten sich zwei Formen, die nicht bekannt sind.

VIII. Die von Cajal beschriebene Zellform, welche sich an der fünften Unterschicht beteiligt, liegt noch zwischen der inneren plexiformen und inneren Körnerschicht verlagert. Fig. I *α*.

IX. Es wurden 4 Arten von amakrinen Zellen wahrgenommen.

1. Einschichtige amakrine Zellen.
2. Mehrschichtige amakrine Zellen.
3. Diffuse amakrine Zellen.
4. Diffuse und einschichtige amakrine Zellen.

X. Das Gesamtbild der amakrinen Zellen wurde durch Auffindung mehrerer noch nicht bekannter Formen wesentlich erweitert.

XI. Es wurde bei amakrinen Zellen ein nach aussen verlaufender Fortsatz beobachtet (Zelle u und *δ* der Fig. II), dessen Endigungsweise jedoch unbekannt blieb.

XII. Es konnte eine sehr häufig in den verschiedensten Grössen vorkommende Gattung amakriner Zellen beobachtet werden (Fig. III und IV), dieselbe kommt auch in umgekehrter Lage vor.

XIII. Strahlenförmige Gebilde, wie sie Cajal bei Batrachiern auffand, wurden nachgewiesen, und deren Ursprung eruiert.

XIV. Es wurde konstatiert, dass nur der geringste Teil amakriner Zellen in behandelten Stadium die definitive Lagerung besitzt.

XV. Unter den bipolaren Zellen ist es noch nicht möglich die beim erwachsenen Tier vorhandenen zwei Klassen zu unterscheiden, es giebt viele in Form, Grösse

und Lagerverhältnissen untereinander differencierte bipolare Zellen.

XVI. Es konnte an der inneren Endigung der bipolaren Zellen eine Form beobachtet werden, welche der Endigungsweise der sternförmigen Zellen des Kleinhirns entspricht.

XVII. Die Sehzellen sind noch nicht differenciert.

XVIII. Die Müllerschen Fasern weisen eigentümliche Einknickungen auf, und sind nur rudimentär ausgebildet.

Litteratur.

I. M. Schultze. Zur Anatomie und Physiologie der Retina. Arch. f. mikr. Anat. Bd. II S. 200. 16, 660.

II. W. Müller. Über die Stammesentwicklung des Sehorgans der Wirbeltiere. Beiträge zur Anatomie und Physiologie als Festgabe Carl Ludwig zum 14. Okt. 1874. Heft 2. 1871.

III. Reich. Hoffmann-Schwalbes Jahresbericht der Anat. und Phys. f. 1873 und 1875.

IV. Hannover. La rétine de l'homme et des vertébiér. 1876.

V. G. Dennissenko. Über den Bau der äusseren Körnerschicht der Netzhaut bei den Wirbeltieren. Arch. f. mikr. Anat. Bd. XIX. 1881.

VI. G. Retzius. Biologische Untersuchungen. Jahrg. I. 1881. Jahrg. II. 1882.

VII. Krause. Die Retina.

VIII. Krause. Die Retina der Fische. Intern. Monatsschrift f. Histologie u. Anatomie. Bd. III. 1886.

IX. Ramon y Cajal. Die Retina der Wirbeltiere.

X. Aichel. Zur Kenntnis des embryonalen Rückenmarkes der Teleostier. Sitzungsberichte der Ges. f. Morph. u. Phys. zu München. 1895.

XI. Nagel. Graefes Archiv Bd. VI.

XII. H. Müller. Zeitschrift für wissensch. Zoologie.

XIII. Ritter. Die Struktur der Retina etc. Leipzig 1864.

XIV. Golgi und Manfred. In Schwalbes Artikel im Handbuch von Graefe-Saennich Bd. I.

XV. Borysiekiewics. Untersuchungen über den feineren Bau der Netzhaut. Wien 1887.

Erklärung der Zeichnung.

Fig. I. a, b, c, d, e, f, g, h, i, k, l und m einschichtige Ganglienzellen.

n, mehrschichtige Ganglienzellen.

o, p, q, r, s, t, u diffuse Ganglienzellen.

v, w, x, y, z, α, β, γ, embryonal verschobene Ganglienzellen.

A, B, C, D, erste, zweite, dritte und vierte Unterschicht der inneren molekulären Schicht.

Fig. II. a, b, c, d, e, f, g, h, i, j, k, l, m, n, o, p einschichtige amakrine Zellen.

q, r, s, t. v, w, x mehrschichtige amakrine Zellen.

u, mehrschichtige amakrine Zelle mit rücklaufender Faser (E).

y, z, α, β, γ diffuse amakrine Zelle.

δ diffuse amakrine Zelle mit rücklaufender Faser.

Fig. III und IV. besonderer Typus einschichtiger amakriner Zellen. (Siehe Text S. 14.)

Fig. V. A. Opticusfaserschicht.

B. Ganglienzellenschicht.

C. Innere molekuläre Schicht.

D. Innere Körnerschicht.

E. Äussere Körnerschicht.

F. Membrano linitems externa.

a, b embryonal verschobene Ganglienzellen.

c, embryonal verschobene amakrine Zelle.

d, e, centrifugale Opticusfasern.

f, diffuse Ganglienzelle.

g, h, i, k, l, m, n, o, p bipolare Zellen.

s, t, u Müllersche Fasern.

v, w, x Füsse von Müllerschen Fasern.

Lebenslauf.

Am 31. Oktober 1871 wurde ich, Otto Oscar Wilhelm Aichel, evangelischer Konfession, als Sohn des Consuls Dr. Oswald Aichel und dessen Ehefrau Clementine, geb. Gleisner zu Concepcion de Chile geboren. Meinen Schulunterricht genoss ich in meiner Heimatsstadt Concepcion und in Deutschland. Am Ende des Sommersemesters 1892 erhielt ich das Zeugnis der Reife auf dem Gymnasium zu Celle, und widmete mich sodann nach längerem Aufenthalt im Ausland naturwissenschaftlichen und medizinischen Studien auf der Hochschule in München, wo ich mich im W.-S. 94/95 der ärztlichen Vorprüfung unterzog. Im Sommer 1895 publicierte ich zwei Arbeiten mit folgenden Titeln:

I. Zur Kenntnis des embryonalen Rückenmarks der Teleostier.

II. Kurze Mitteilung über den histologischen Bau der Riechschleimhaut embryonaler Teleostier.

Seit Beginn des S.-S. 1896 halte ich mich auf der Universität Erlangen auf.

Fig. II.

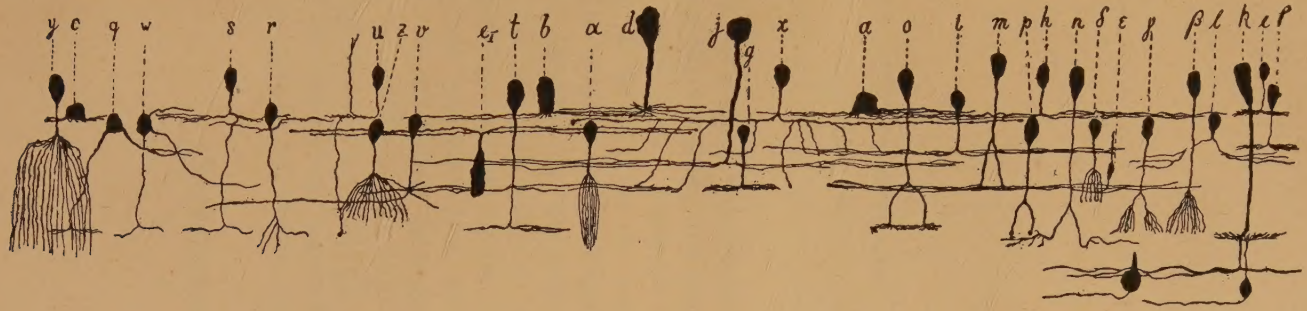
y c q w s r u z v e t b α d j g x a o l m p h n δ ε γ β l k ι f

Fig. I.

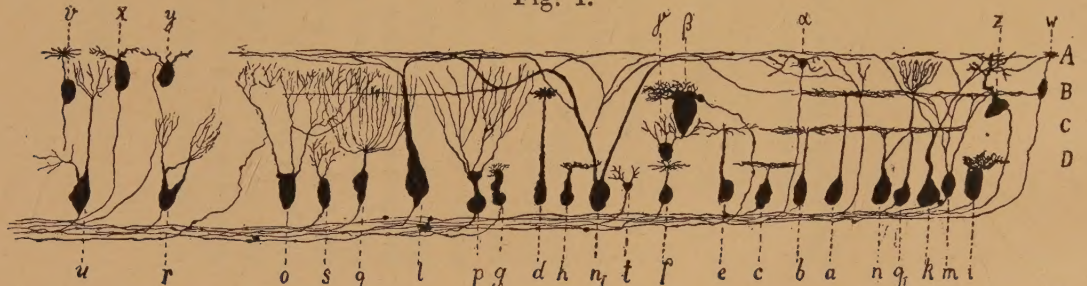
v x y γ β α z w
A
B
C
D
u r o s q l p g d h n t f e c b a n q k m i

Fig. V.

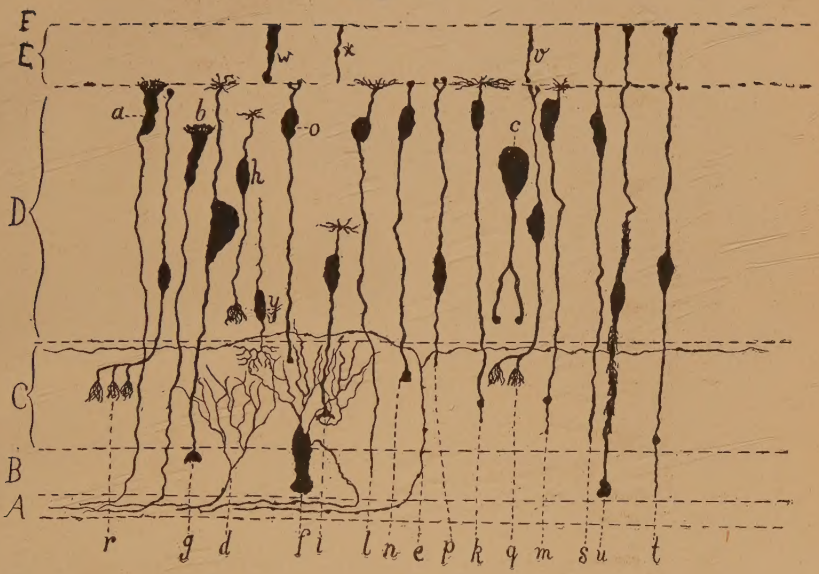

Fig. IV.



Fig. III.